



# .. VF , 20 יום .. היתכן ?

**מירי אבוחצירה**

אחות ניתוחי לב וחזה

**מרכזת טיפול במושטלי LVAD**

מתאמת השתלות לב וריאות

מומחית קלינית בכירורגיה

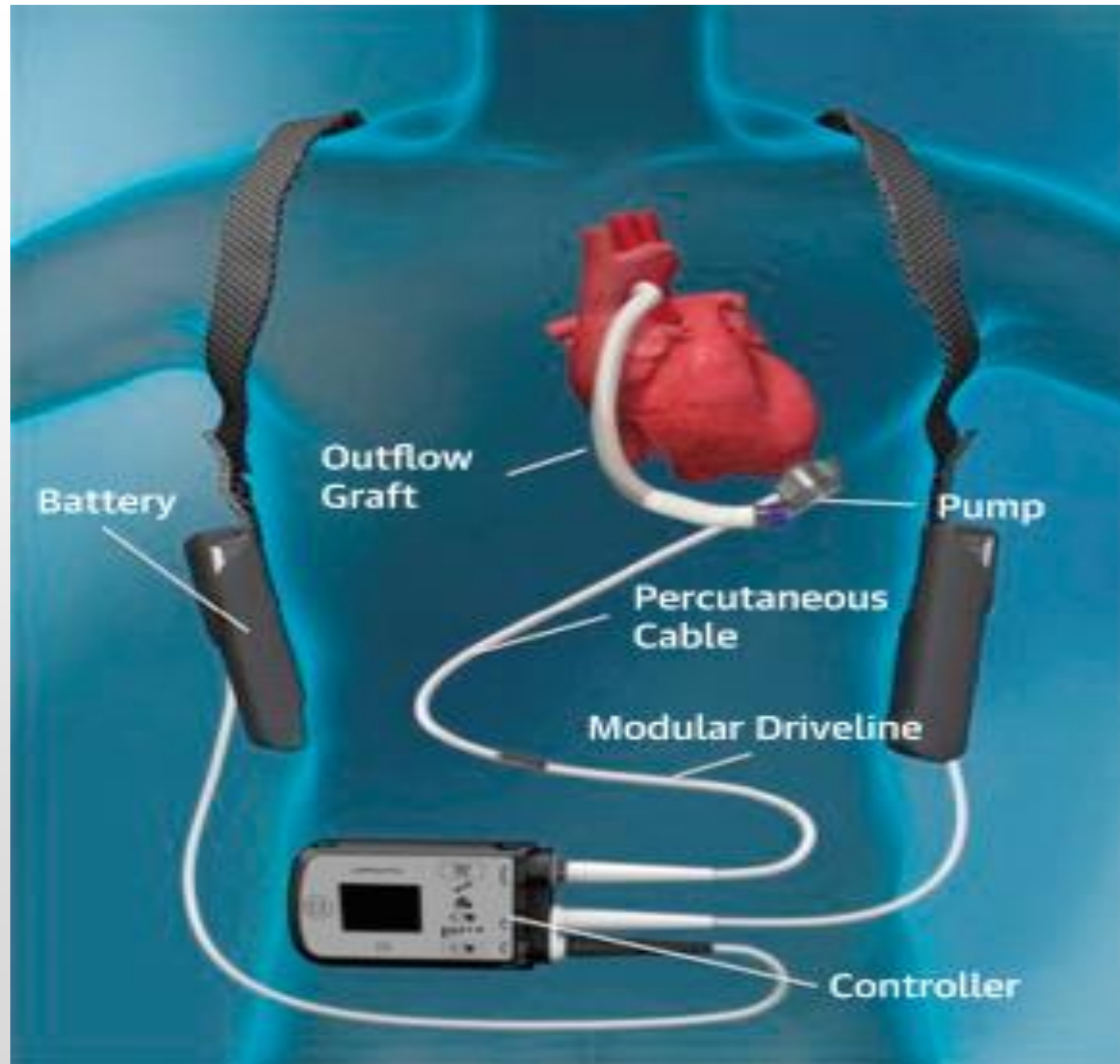
מרכז רפואי רבין

# תאור מקרה

▪ ג.ק. בן 54 . NICM , CRTD , LVAD

# LVAD

LEFT VENTRICULAR ASSIST DEVICE

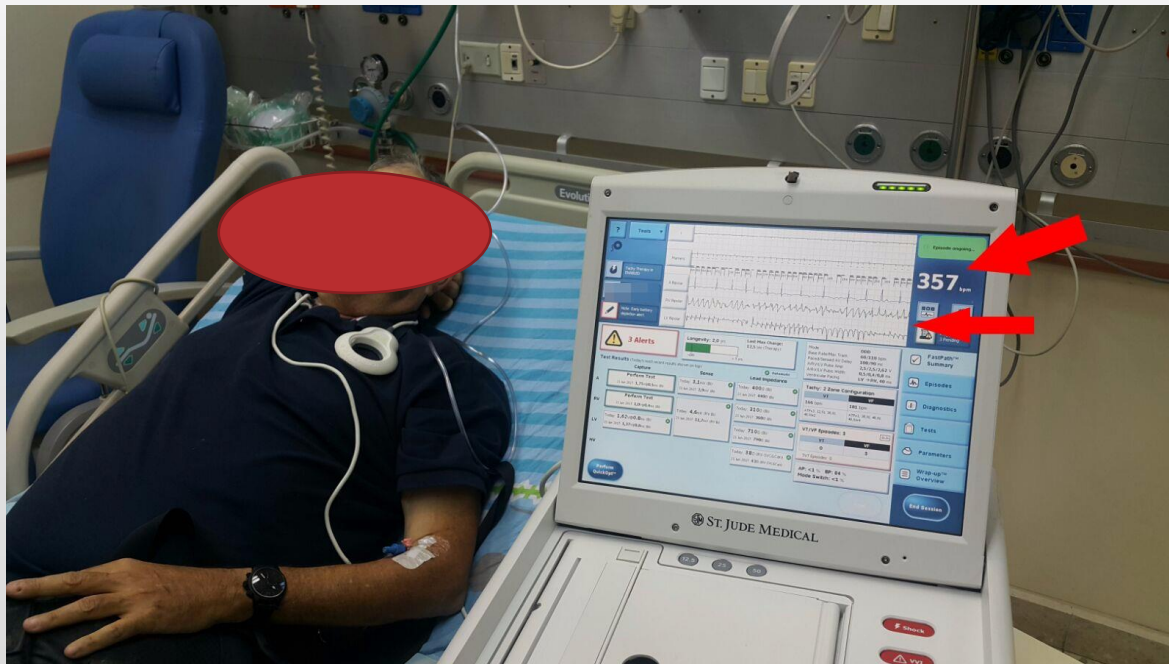


# תאור מקרה

- ג.ק. בן 54 . NICM , CRTD , LVAD
- אחרי כשנה , RVD עם TRקשה והדרדרות בתפקוד היומי
- אירועים חוזרים של VT בעקבות היפוקלמיה שנבעה משיתון אגרסיבי
- אירוע של VT עקשני הוביל לאשפוז ממושך
- חרדה קיומית
- נטרול של הדפיברילטור
- שחרור עקב חשיפה לחולה מאומת
- חיבור למערכת אק"ג ביתית
- VF

# הדרדרות

▪ VF עקשני למרות דפיברילציות חוזרות . למרות תרופות אנטיארייתמיות



▪ סימני RVD

▪ עליה בקראטנין

▪ עליה באנזימי כבד

▪ ירידת ל.ד. MAP 40

▪ אינטובציה

▪ מה עושים ???

# אופציות טיפוליות

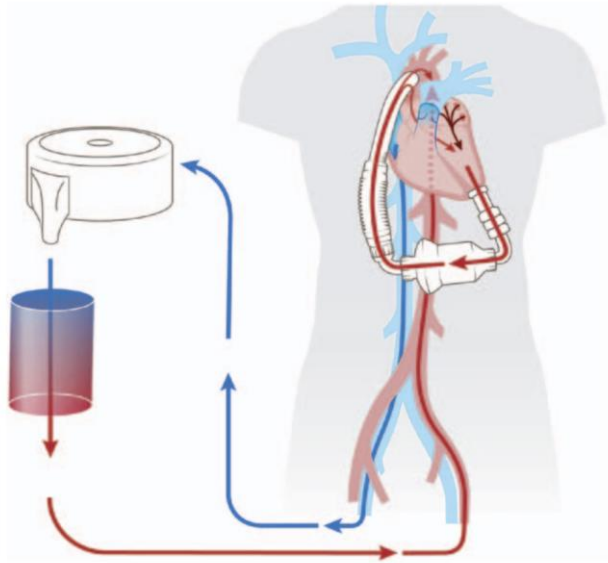
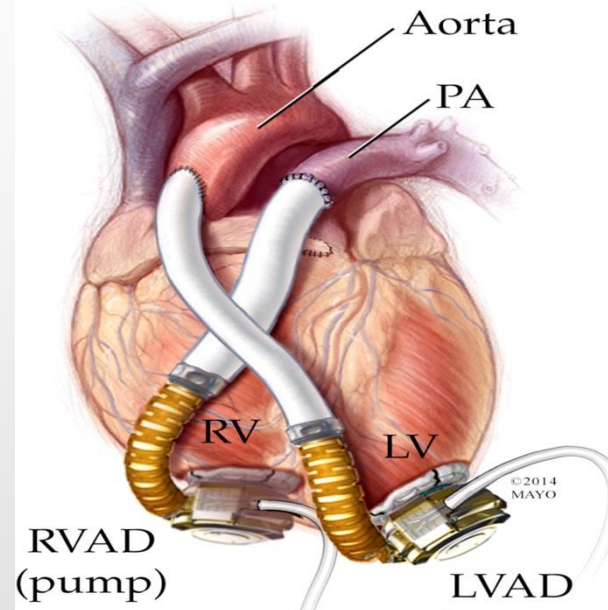


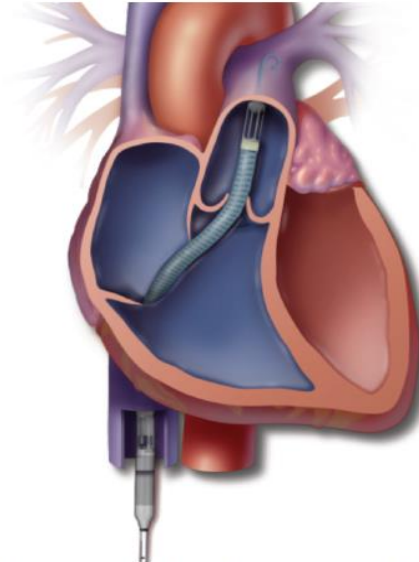
Figure. Schematic illustration of parallel extracorporeal mem-

ECMO + LVAD



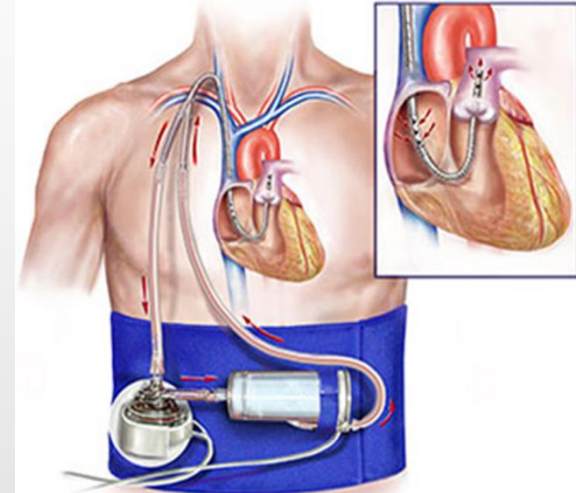
RVAD + LVAD

Figure 2: Impella RP



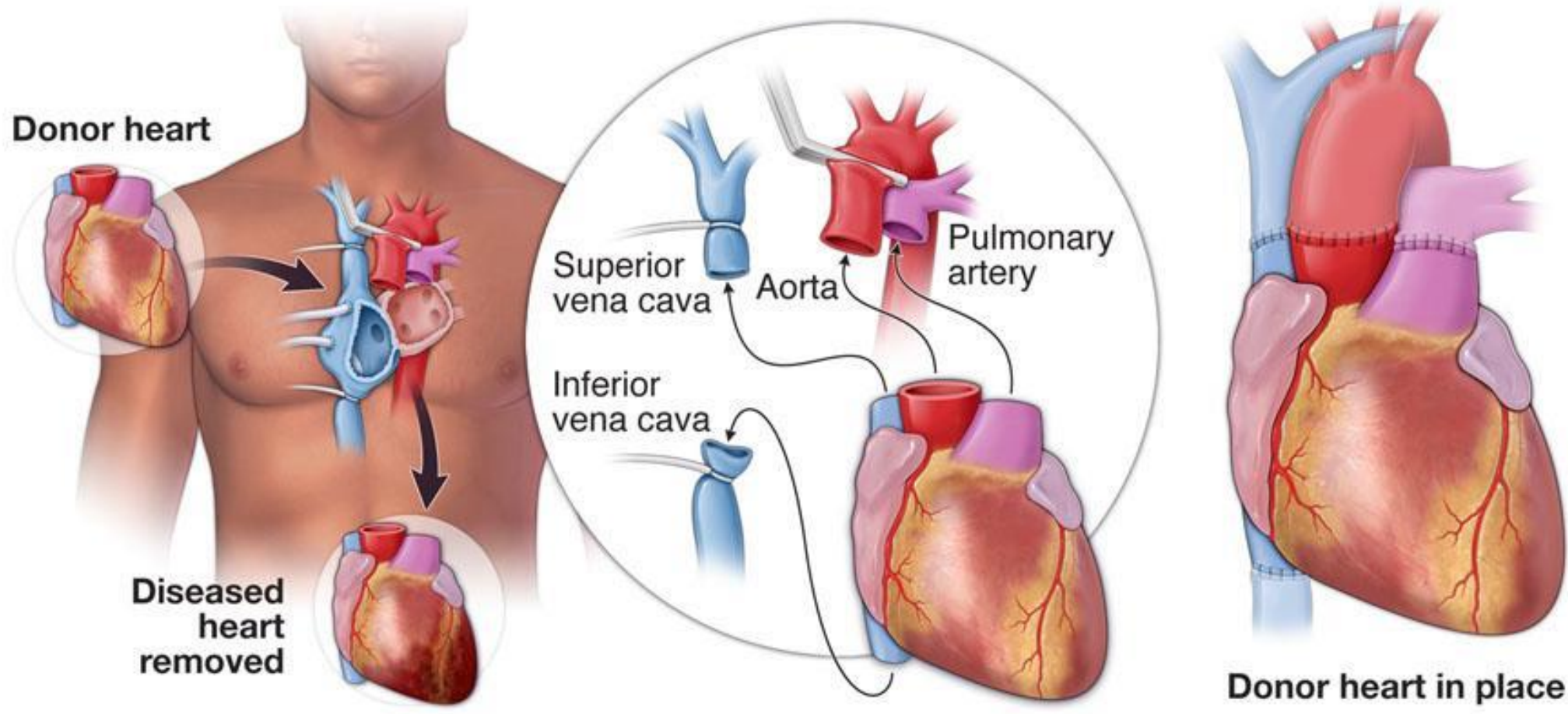
The Impella RP is inserted percutaneously. The inflow portion of the catheter resides in the

IMPELLA



PROTEK DUO

# HEART TRANSPLANT





KEEP  
CALM

AND  
STAY

*Positive*



KEEP  
CALM

and  
*live*